UNIVERSITÉ MOULOUD MAMMERI DE TIZI-OUZOU. FACULTÉ DE MÉDECINE.
LABORATOIRE D'ANATOMIE GÉNÉRALE. 1ERE ANNÉE DE MÉDECINE
DR YEBDRI-CHABANE M.
2020

Sommaire

OSTÉOLOGIE DU MEMBRE PELVIEN..... 1
A. SQUELETTE DE LA HANCHE 1
I. OS COXAL..... 1
B. SQUELETTE DE LA CUISSE 4
I. FÉMUR..... 4
II. Patella..... 7
C. LE SQUELETTE DE LA JAMBE. 7
I. TIBIA 7
II. FIBULA 9
D. LE SQUELETTE DU PIED 11
I. TARSE. 11
II. MÉTATARSE. 11
III. PHALANGES.....11

RESPONSABLE DU MODULE

CHEF DE SERVICE

CHEF DE DEPARTEMENT

OSTÉOLOGIE DU MEMBRE PELVIEN

A. SQUELETTE DE LA HANCHE

La hanche ou ceinture pelvienne est formée d'un seul os, l'os coxal. Les deux os coxaux droit et gauche s'articulent entre eux en avant, par la symphyse pubienne. En arrière ils répondent au sacrum. L'ensemble des trois os constituent le bassin.

I. OS COXAL

L'os coxal est un os plat, rétrécie à sa partie moyenne, il présente un mouvement de torsion qui place la partie supérieure et inférieure dans deux plans presque perpendiculaire.

L'os coxal est formé primitivement de trois pièces osseuses : l'ilion en haut ; le pubis en bas et en avant ; l'ischion en bas et en arrière. Secondairement les trois pièces se soudent et s'unissent au fond de l'acétabulum.

- L'ilion est formé d'un corps et d'une aile.
- L'ischion est formé d'un corps, d'une branche, et d'une tubérosité ischiatique.
- Le pubis est formé d'un corps, d'une branche supérieure, d'une branche inférieure.

1. Orientation.

La partie la plus large de l'os en haut, la face qui présente une surface articulaire latéralement, le bord le plus échancré en arrière.

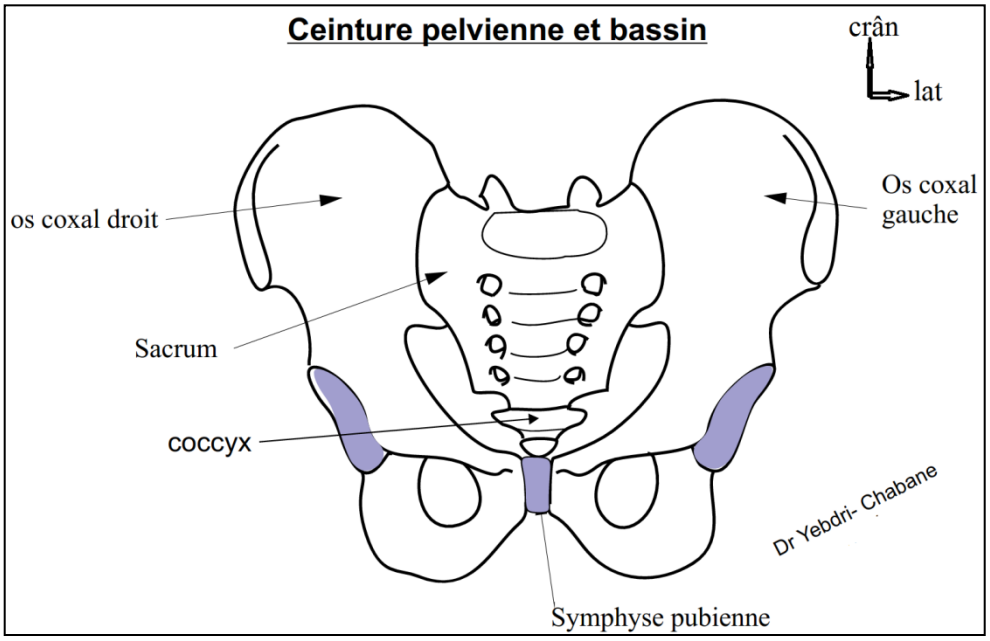

2. **Description.**

L'os coxal présente à décrire : **deux faces** exopelvienne et endopelvienne. **Quatre bords** supérieur, inférieur, antérieur et postérieur. **Quatre angles**, supéro-antérieur ; supéro-postérieur ; inféro-antérieur ; inféro-postérieur.

a. Face exopelvienne.

- A La partie moyenne de cette face se trouve une cavité sphéroïde : l'**acétabulum**.
  C'est une cavité articulaire sphéroïde qui reçoit la tête fémorale. Elle est délimitée par le **limbus acétabulaire**, où l'on décrit trois échancrures : ischio-pubienne large c'est **l'incisure acétabulaire**, ilio-ischiatique et ilio-pubienne. Seule la **surface semi- lunaire** est articulaire, le fond de cette cavité n'est pas recouvert de cartilage, c'est la **fosse acétabulaire**.
- Au dessus de l'acétabulum : la **surface glutéale**, parcourue par trois lignes glutéales postérieure, antérieure et inférieure. Un foramen nourricier est présent à la partie inférieure.
- Au dessous de l'acétabulum : **le trou obturé**, le pourtour latéral est formé par la branche supérieure du pubis, le corps du pubis, la branche inférieure du pubis, la branche de l'ischion, le corps de l'ischion.

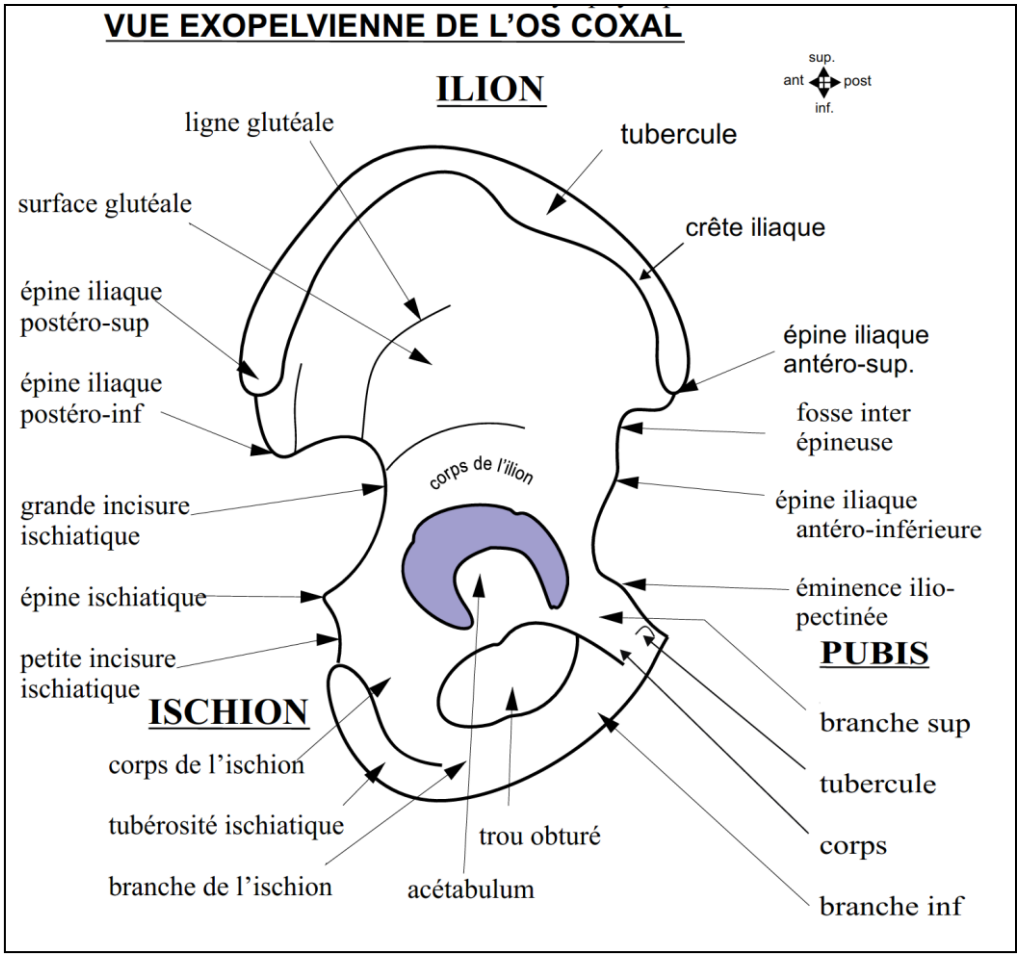

b.

c. <u>Face endopelvienne.</u>

Cette face est traversée de haut en bas et d'arrière en avant par une ligne oblique : la **ligne arquée**.

- Au dessus de la ligne arquée se trouve :
  - **la fosse iliaque** avec à sa partie postérieure un foramen nourricier.
  - **tubérosité iliaque** donne insertion au puissant ligament de l'articulation sacro-iliaque.
  - **surface auriculaire** en forme d'oreille, recouverte de cartilage répond au sacrum.
- Au dessous.
  - **surface quadrilatère** donne insertion au muscle obturateur interne.
  - **pourtour interne du foramen obturé** : il présente un sillon obturateur, en avant du foramen : la face interne du corps du pubis, en bas la face interne de la branche ischio-pubienne, en arrière la face interne du corps de l'ischion.
  -

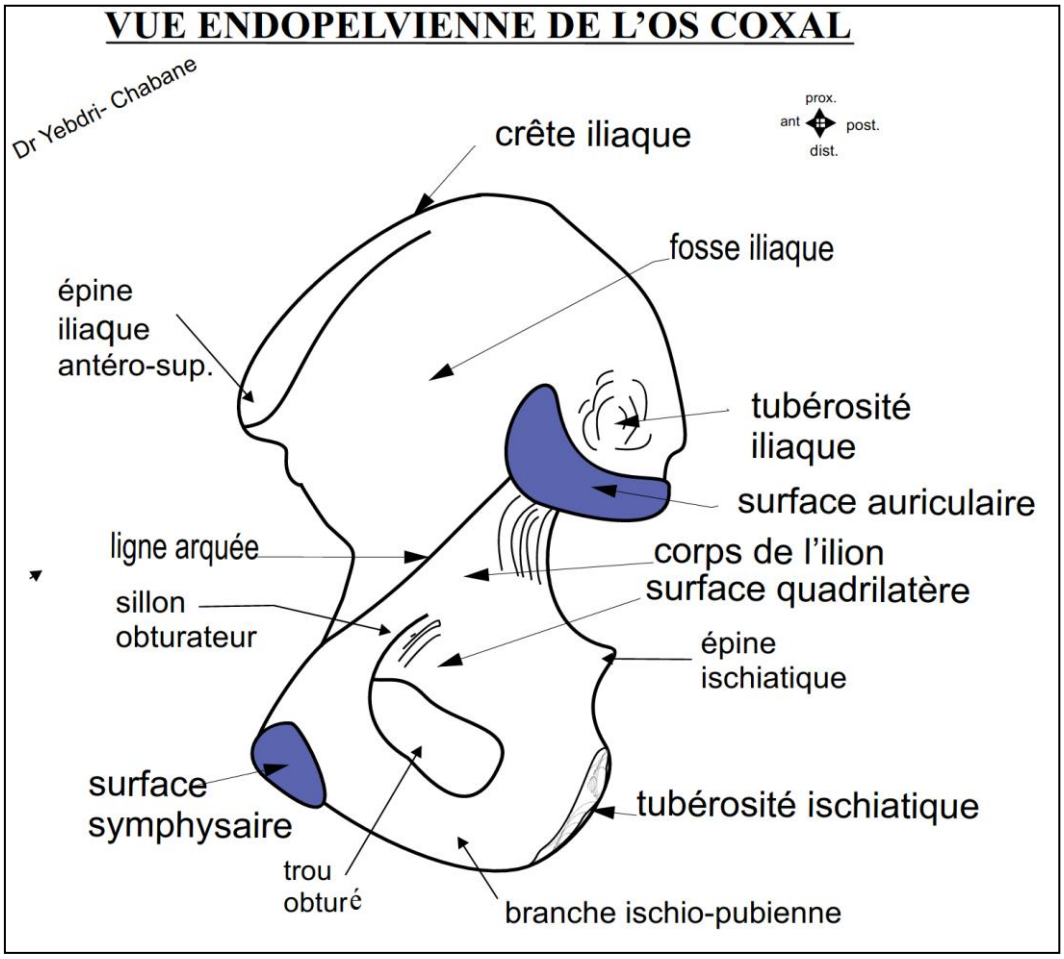

d. <u>Bord supérieur ou crête iliaque,</u>

A la forme d'un S italique dans le plan horizontal**,** et d'une courbe à sommet supérieur dans le plan sagittal. Épais à la partie antérieure, ce bord présente un **tubercule** pour le muscle glutéal moyen. ce bord donne insertion aux muscles larges de l'abdomen.

e. **Bord inférieur.**

S'étend de l'angle du pubis à l'ischion. Sa partie antérieure présente une surface ovalaire **la surface symphysaire** articulaire avec son homologue du côté opposé.

f. **Bord antérieur,** présente de haut en bas :

- épine iliaque antéro-supérieure.
- échancrure inter épineuse.
- épine iliaque antéro-inférieure.
- échancrure du psoas iliaque.
- Éminence ilio-pectinée.
- surface pectinéale.
- crête pectinéale.
- tubercule du pubis.
- surface rugueuse pour le muscle droit et pyramidal de l'abdomen.
- angle du pubis.

g. **Bord postérieur**, de haut en bas :

- épine iliaque postéro-supérieure.
- épine iliaque postéro-inférieure.
- grande incisure ischiatique.
- épine ischiatique.
- petite incisure ischiatique.
- tubérosité ischiatique.

h. **Angle antéro-supérieur,** correspond à l'épine iliaque antéro-supérieure.

i. Angle antéro-inférieur, est représenté par l'angle du pubis.

j. Angle postéro-supérieur correspond à l'épine iliaque postéro-supérieure.

k. **Angle postéro-inférieur** représenté par la tubérosité ischiatique.

B. SQUELETTE DE LA CUISSE

I. FÉMUR

Le fémur est le seul os de la cuisse. C'est un os pair, long qui s'articule en haut avec l'os coxal par l'articulation de la hanche ou articulation coxo-fémorale. En bas avec la patella et le tibia dans l'articulation du genou.

1. **Orientation.**
   - En haut l'extrémité qui présente une saillie arrondie.
   - En arrière le bord le plus saillant.
   - Latéralement le condyle le plus large.

2. **Description.**

   Le fémur est un os long, il présente à décrire ; une épiphyse proximale, un corps et une épiphyse distale.

FEMUR

Vue antérieure

prox.
lat. méd.
dist.

Fosse trochantérique
Tête fémorale
Grand trochanter
Col anatomique
Petit trochanter
ligne inter trochantérique
face ant
Surface patellaire
Tubercule de l'adducteur
Epicondyle latéral
Epicondyle médial
Condyle latéral
Condyle médial

Vue postérieure

prox.
méd. lat.
dist.

Grand trochanter
fovéa capitis
Tubercule carré
crête inter trochantérique
Crête péctiné
ligne âpre
ligne supra condylaire méd.
Surface poplitée
tubercule sus condylaire
fosse inter condylaire

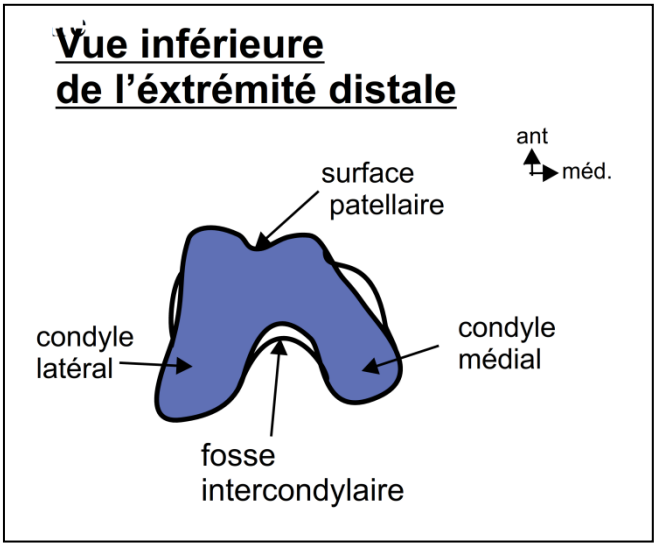

a. Épiphyse proximale

Cette épiphyse est formée par : la tête fémorale, le col du fémur, le grand trochanter, le petit trochanter. Le col chirurgical relie cette épiphyse à la diaphyse.

- **Tête fémorale.** Est une saillie articulaire lisse placée à la partie médiale du col. Elle répond à l'acétabulum et au labrum de l'os coxal. Elle représente les deux tiers d'une sphère de 20 à 25 mm de diamètre. Elle regarde en haut en avant et en dedans. Dans son quadrant postéro-inférieur se trouve une fossette sans cartilage, **la fovéa capitis.**
- **Col du fémur.** Relie la tête fémorale et les trochanters, il est oblique en haut en dedans et en avant ; son axe et celui de la diaphyse fémorale forment l'**angle d'inclinaison de 125° à 140°.** Avec l'axe transversal de l'épiphyse distale il forme un **angle de déclinaison** ouvert en avant et en dedans de **30°**.

- **Grand tochanter.** C'est une saillie quadrangulaire placée à la partie supéro-latérale de l'os, à l'union du col et du corps. Elle présente 06 faces :
  - une face supérieure,
  - une face inférieure reliée au corps,
  - une face latérale,
  - une face médiale ui présente la **fossette digitale**,
  - une face postérieure,
  - une face antérieure.
- **Petit trochanter.** Petite **s**aillie triangulaire, placée à la partie postéro-médiale, à l'union du corps et du col. On lui décrit une base et un sommet tronqué.

Les deux trochanters sont reliés en avant par la **ligne inter trochantérique**, en arriére par la **crête inter trochantérique**.

b. Diaphyse fémorale.

La diaphyse du fémur est triangulaire à la coupe. Elle présente :

- Une face antérieure,
- Une face postéro-médiale, libre de toute insertion musculaire.
- Une face postéro-latérale.
- Un bord postérieur ou **ligne âpre**. C'est un bord saillant formé de deux lèvres, latérale et médiale. Les lèvres se séparent en haut en se trifurquant, entre les deux branches se place la **crête pectinée**. En bas en se bifurquant délimitant entre les branches (**crêtes supra-condylaires**) **la surface poplitée**.
- Les bords latéral et médial sont mousses et effacés.

c. Épiphyse distale.

Volumineuse, quadrangulaire à grand axe transversale.

Elle présente à décrire :

- Deux **condyles latéral et médial**, écartés en arrière par la **fosse intercondylaire**, et surmontés par les **tubercules supra condylaires**. Réunis en avant au niveau de la surface patellaire.
  - Le condyle médial est fortement oblique, plus étroit, plus long et plus haut que le condyle latéral.
  - Le condyle latéral est antéro-postérieur.

  Chaque condyle est surmonté par un **épicondyle**.

  L'épicondyle médial, il est surmonté par le tubercule de l'adducteur.

  L'épicondyle latéral présente la fossette du muscle poplité.
- La **surface patellaire**, répond à la surface articulaire de la face postérieure de la patella. Elle présente la forme d'une trochlée avec deux joues et une gorge.

La joue latérale est plus large, plus haute, plus saillante et s'étend plus haut que la joue médiale. Les joues de la trochlée s'unissent à la face inférieure des condyles en délimitant des rainures.
La surface patellaire est surmontée par la **fossette patellaire**.

II. Patella

C'est un os sésamoïde, emprisonné entre le tendon du quadriceps et le tendon patellaire. Elle est placée à la face antérieure du genou, palpable sous la peau.
Elle s'articule avec la surface patellaire de l'extrémité distale du fémur.
Elle présente à décrire :

1. Une face antérieure, sous cutanée.
2. Une face postérieure, dont la partie supérieure présente une surface articulaire pour la surface patellaire du fémur et de conformation inverse (deux concavités séparées par une crête).
3. Deux bords latéraux.
4. Une base supérieure.
5. Un sommet ou apex inférieur.

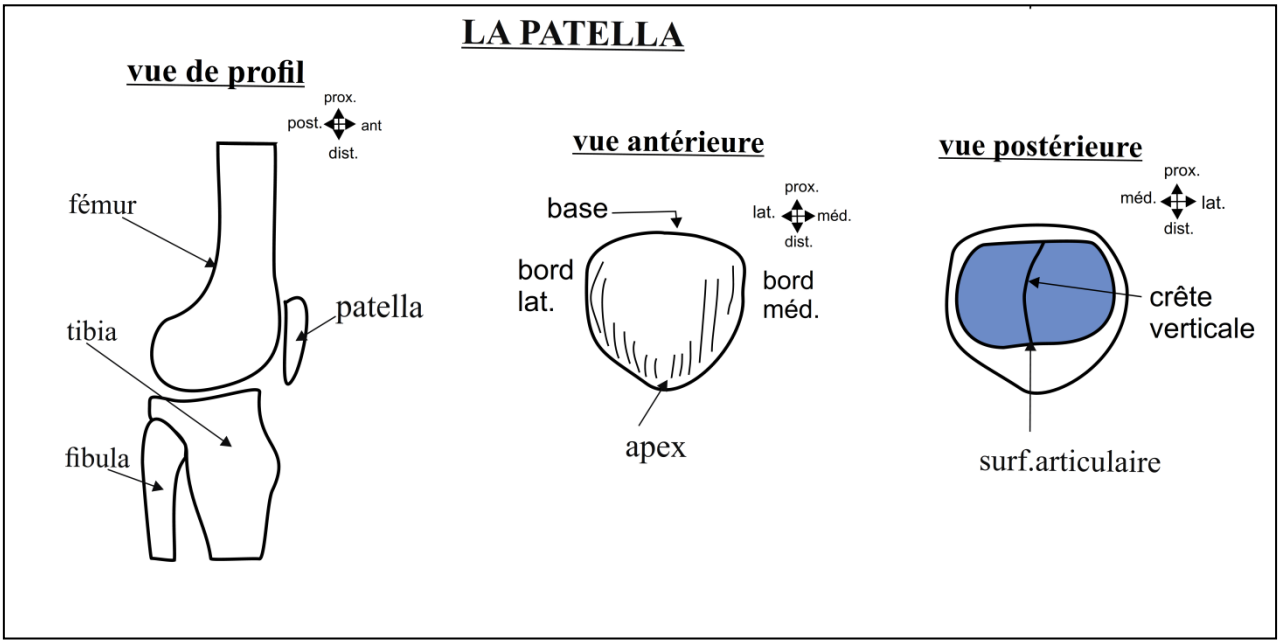

C. LE SQUELETTE DE LA JAMBE.

Le tibia et la fibula forment le squelette de la jambe. Se sont deux os longs reliés par :

- Une membrane interosseuse sur toute la hauteur du corps.
- Une articulation tibio- fibulaire proximale.
- Une articulation tibio-fibulaire distale.

I. TIBIA

Le tibia est l'os médial de la jambe, il répond en haut au fémur dans l'articulation du genou, en bas au talus dans l'articulation talo-crurale, latéralement à la fibula.

1. Orientation.

- En haut l'extrémité la plus volumineuse.

- En avant le bord le plus net
- En dedans le prolongement de l'extrémité la moins volumineuse.

2. **Description**

le tibia est un os long et présente à décrire une épiphyse proximale, une diaphyse, une épiphyse distale.

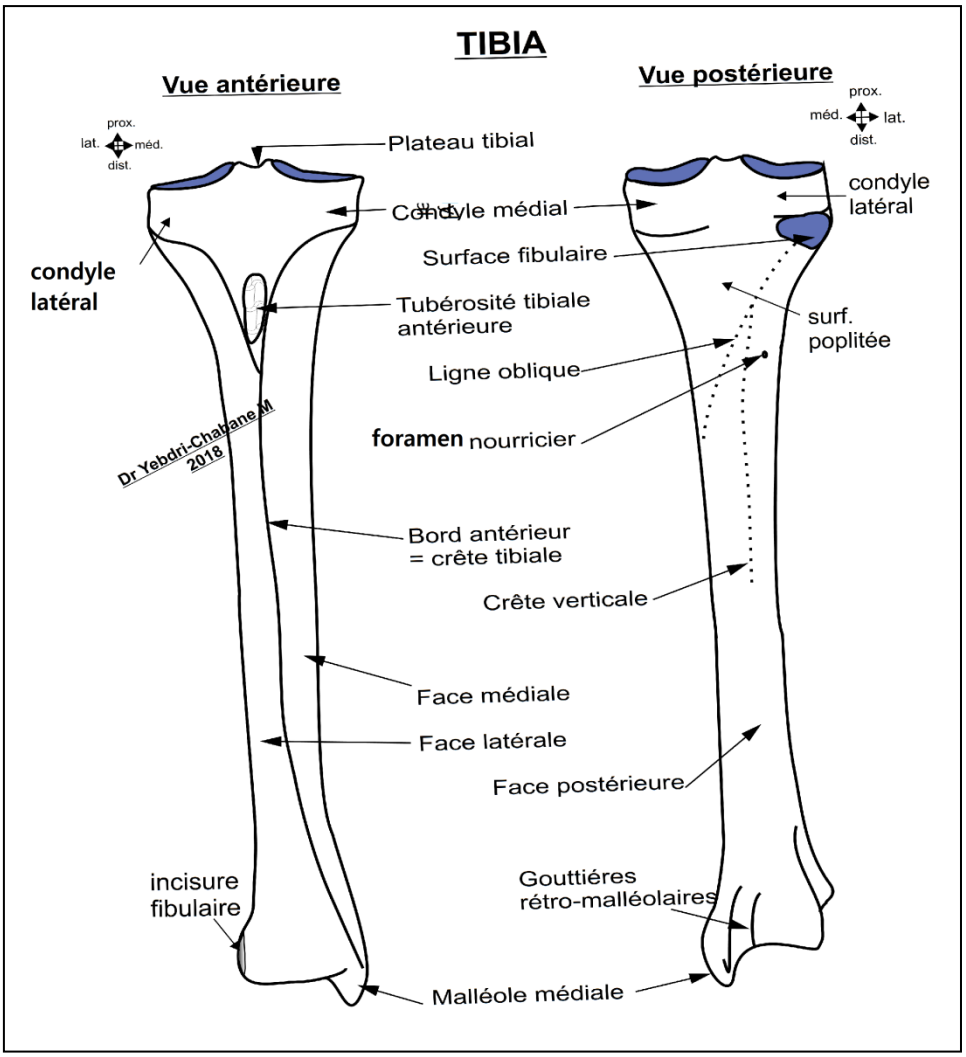

a. <u>épiphyse proximale.</u>

Volumineuse, étalée transversalement et déjetée en arrière de l'axe de la diaphyse, elle est constituée de deux condyles et du plateau tibial. On décrit sur cette épiphyse :

- Une face supérieure ou **plateau tibial**,
  Deux **surfaces articulaires condylaires (cavités glénoïdes), médiale et latérale** pour les faces inférieure et postérieure des condyles fémoraux. **L'aire intercondylaire** est subdivisée par **les tubercules** en aires intercondylaires antérieure et postérieure.
- Une face antérieure marquée par la présence de la **tubérosité tibiale antérieure** sous cutanée.
- Une face postérieure, une **facette fibulaire** est placée à la partie postéro-latérale du condyle latéral.
- Une face latérale, présente le **tubercule de Gerdy** .

- Une face médiale convexe creusée par la gouttière du tendon du muscle semi membraneux.

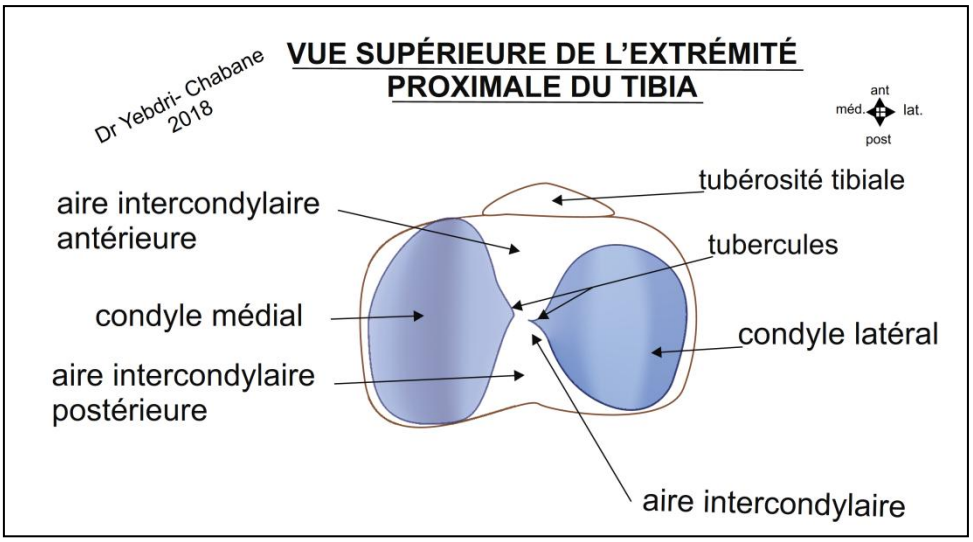

b. Diaphyse tibiale.

La diaphyse du tibia présente 03 faces et 03 bords.

- Une face médiale dépourvue d'insertion musculaire sauf à sa partie proximale où elle donne insertion aux muscles de la patte d'oie. Elle est sous cutanée à la partie distale.
- Une face postérieure présente à sa partie proximale la **ligne oblique** surmontée en dessus de la **surface poplitée**, en dessous d'une **crête verticale** et d'un **trou nourricier**.
- Une face latérale qui s'élargie progressivement en bas, et devient antéro-latérale.
- Un bord antérieur ou **crête tibiale,** saillant sous cutané en forme de S italique.
- Un bord médial, mousse et arrondi en haut, tranchant en bas.
- Un bord latéral, ou **bord interosseux**.

c. Épiphyse distale ou pilon tibial

Prismatique quadrangulaire présente :

- Une face antérieure, prolongée en avant par la marge antérieure.
- La face postérieure présente des gouttières pour les tendons musculaires. Elle descend plus bas que l'antérieure et forme la marge postérieure ou 3ème malléole.
- La face médiale sous cutanée se prolonge par la malléole médiale.
- Une face latérale, présente l'incisure fibulaire.
- La face inférieure, constitue le plafond de la mortaise tibio-fibulaire, elle répond à la poulie du talus. Plus large en avant et latéralement elle présente une crête mousse et deux champs excavés.

II. FIBULA

La fibula est l'os latéral de la jambe, grêle et mince, elle s'articule en haut avec le tibia, et participe en bas à la constitution de la pince tibio-fibulaire.

1. Orientation.

- En haut l'extrémité la plus volumineuse.
- En dedans la face articulaire de l'épiphyse distale.
- En arrière et latéralement le processus styloïde de l'extrémité la plus volumineuse.

2. **Description.**

La fibula présente :

a. Épiphyse proximale

comprend :

- **La tête** de la fibula, présente une surface articulaire pour le tibia (articulation tibio-fibulaire proximale).
- Le **processus styloïde** prolonge la tête en haut et latéralement.
- **le col,** rétréci relie l'épiphyse à la diaphyse.

b. Diaphyse :

- Prismatique triangulaire dans ses 2/3 supérieurs avec :
  - un bord antérieur, un bord latéral, un bord médial.
  - Une face latérale, une face postérieure, une face médiale parcourue par la crête interosseuse.
- Aplati et subi un mouvement de torsion en bas.

c. Épipyse distale :

ou malléole latérale.

La malléole latérale est sous cutanée, aplatie transversalement et déjetée en avant.

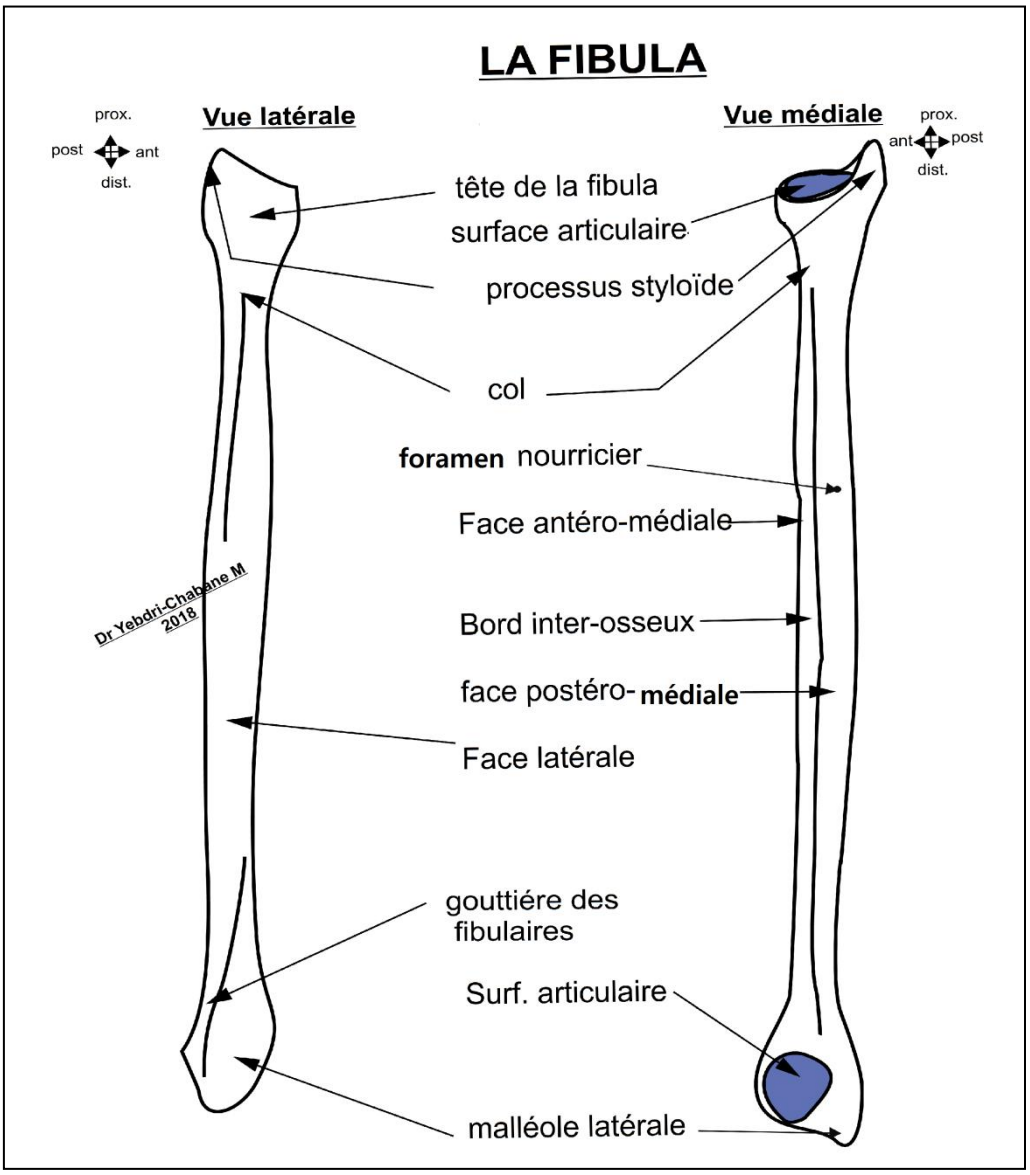

Elle descend plus bas que la malléole médiale.
Sa face médiale présente un champ tibial et une surface articulaire triangulaire à base supérieure qui répond au talus.

D. SQUELETTE DU PIED

Le squelette du pied comprend d'arrière en avant : le tarse, le métatarse et les phalanges.

I. TARSE.

Est subdivisé en :

- Tarse postérieur : **le talus** en haut et le **calcanéus** en bas.
- Tarse antérieur : os **naviculaire**, les 3 os **cunéiformes**, l'os **cuboïde**.
- L'articulation médio- tarsienne sépare le tarse postérieur et antérieur.

II. MÉTATARSES.

Est composés de 5 os **métatarsiens**, os long formés **d'une base**, un **corps** et une **tête**.
L'articulation tarso-métatarsienne sépare les os du tarse antérieur des os du métatarse.

III. PHALANGES.
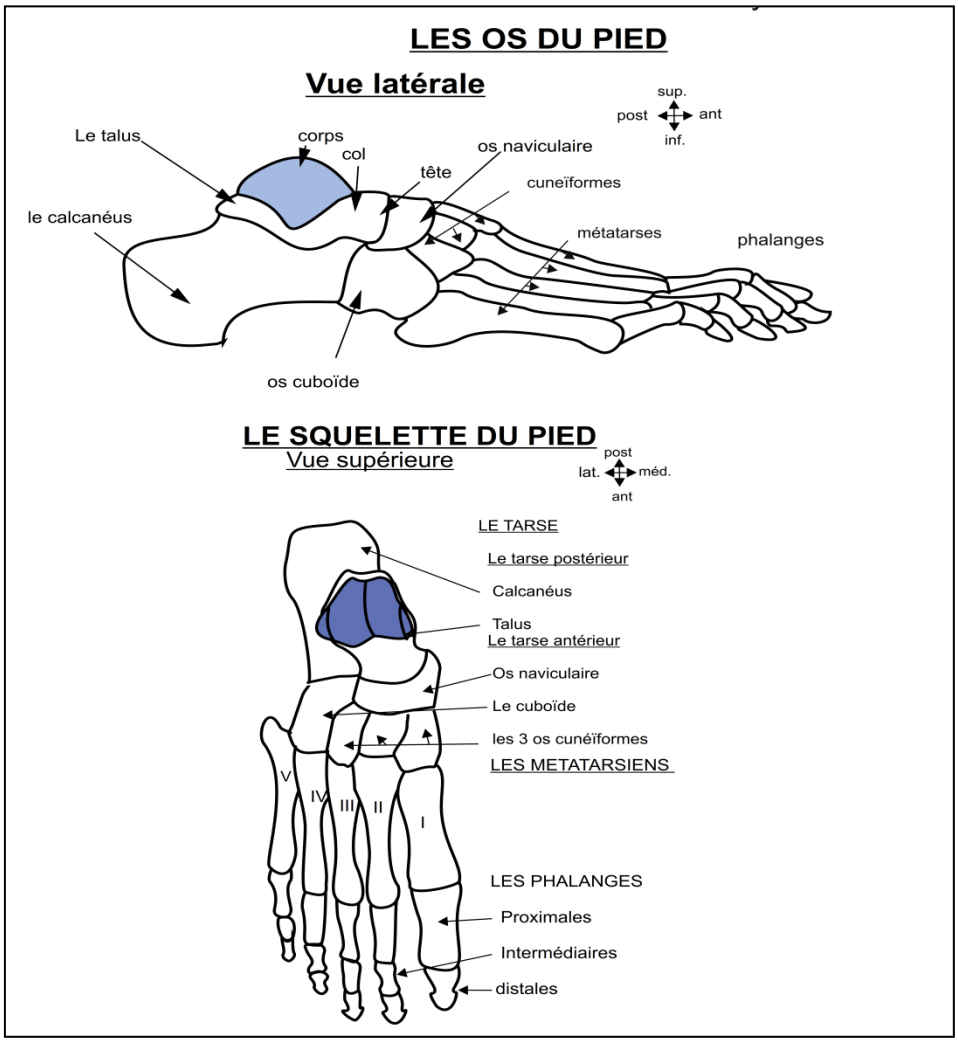
Se sont des os longs subdivisés en **proximales**, **intermédiaires**, et **distales**. Chaque orteil comprend 3 phalanges à l'exception du gros orteil qui n'en possède que deux.